

## **CLÍNICA MÉDICA DE ANIMAIS DE PRODUÇÃO: RELATO DE EXPERIÊNCIAS DO ESTÁGIO SUPERVISIONADO I EM MEDICINA VETERINÁRIA**

WESSLING, Melissa Aparecida<sup>1</sup>  
VENDRUSCOLO, Fernanda<sup>2</sup>  
CARDOSO, Adriano Ramos<sup>3</sup>  
MADUREIRA, Eduardo Miguel Prata<sup>4</sup>

### **RESUMO**

O Estágio Supervisionado I foi realizado em uma empresa de assistência veterinária localizada em Enéas Marques (PR), com carga horária total de 224 horas. A empresa atua nas áreas de clínica médica e cirúrgica de animais de produção, oferecendo também serviços de ultrassonografia e exames de controle de zoonoses, como brucelose e tuberculose, realizados por meio de licitação da prefeitura municipal. Essas ações visam prevenir a disseminação de doenças, garantindo maior segurança aos produtores e consumidores de produtos de origem animal. Durante o período de estágio, foram atendidos 1.108 animais, sendo 1.099 provenientes do programa de controle de zoonoses e nove de atendimentos particulares. Dentre os procedimentos cirúrgicos realizados destacaram-se cesarianas, abomasopexias, correção de prolapso uterino e tratamento de laceração em cauda. As atividades desenvolvidas incluíram exames de diagnóstico, procedimentos clínicos e cirúrgicos, coleta de amostras e realização de ultrassonografias.

**PALAVRAS-CHAVE:** Estágio Supervisionado. Brucelose. Tuberculose.

### **1. INTRODUÇÃO**

O período de estágio supervisionado I, foi realizado na empresa de assistência veterinária, em um período total de 224 horas. A empresa oferece serviços de assistência veterinária como clínica médica e cirúrgica de animais de produção, também conta com prestação de serviços ultrassonográfico e exames de zoonoses como brucelose e tuberculose.

Os exames de controle de zoonose realizados por esta empresa são feitos sob licitação da prefeitura de Enéas Marques/PR., cidade em que a empresa se localiza a fim de controlar a disseminação de brucelose e tuberculose dentro do município, oferecendo maior segurança aos produtores que estão em contato direto com os animais de produção e aos consumidores dos produtos de origem animal. A empresa oferece, além dos exames de brucelose e tuberculose, serviços de diagnóstico de gestação por meio de ultrassonografia, bem como diagnósticos clínicos de patologias e a realização de procedimentos cirúrgicos.

Neste relato será abordado o conhecimento adquirido na graduação tanto teórico como prático, juntamente com os ensinamentos e experiências recebidos na prática da clínica médica e cirúrgica de animais de produção.

---

<sup>1</sup> Aluna do Curso de Medicina Veterinária FAG. E-mail: [mawessling@minha.fag.edu.br](mailto:mawessling@minha.fag.edu.br)

<sup>2</sup> Aluna do Curso de Medicina Veterinária FAG. E-mail: [fvendruscolo@minha.fag.edu.br](mailto:fvendruscolo@minha.fag.edu.br)

<sup>3</sup> Médico Veterinário e Zootecnista. Professor do Centro Universitário FAG: [Zootarc@fag.edu.br](mailto:Zootarc@fag.edu.br)

<sup>4</sup> Economista. Mestre em Desenvolvimento Regional e Agronegócio. Professor do Centro Universitário FAG. E-mail: [eduardo@fag.edu.br](mailto:eduardo@fag.edu.br)

## 2. CASUÍSTICA

Neste período de estágio um grande número de animais foi atendido tanto no programa de controle de zoonoses da prefeitura de Enéas Marques- Paraná (1099) quanto em atendimentos particulares onde os produtores acionavam o médico veterinário (9) para realização muitas vezes de procedimentos cirúrgicos.

Tabela 1 – Procedimentos cirúrgicos realizados no período de estágio curricular

<b>Procedimentos</b>	<b>Bovino</b>	<b>Equino</b>	<b>Ovino</b>
Cesariana	1	0	1
Abomasopexia	4	0	0
Laceração em cauda	0	1	0
Prolapso uterino	2	0	0
Nº de Casos	7	1	1

Fonte: Dados coletados no estágio e organizado pelos autores.

Nota: Os dados foram coletados no período de 28/06/2024 a 26/07/2024) divididos em procedimentos e espécies.

Tabela 2 – Animais atendidos durante o período de estágio obrigatório

<b>Animais</b>	<b>Prefeitura</b>	<b>Particulares</b>
Bovinos	1.099	7
Equinos	0	1
Ovinos	0	1
Nº de Casos	1.099	9

Fonte: Dados coletados no estágio e organizado pelos autores.

Nota: Os dados foram coletados no período de 28/06/2024 a 26/07/2024 divididos entre animais atendidos para procedimentos cirúrgicos particulares e animais atendidos pelo programa de controle de brucelose e tuberculose da Prefeitura de Enéas Marques/PR.

## 3. FUNDAMENTAÇÃO TEÓRICA

O deslocamento de abomaso é uma enfermidade gastrointestinal comum em vacas leiteiras, especialmente no período pós-parto, sendo caracterizado pela movimentação do abomaso de sua posição anatômica normal para o lado esquerdo ou direito da cavidade abdominal (PANELLI, 2014). Essa condição está associada a fatores metabólicos, como cetose e hipocalcemia, além de aspectos nutricionais e de manejo (CENTENARO, 2021). Segundo Garcia, Libera e Barros Filho (1996), os sinais clínicos incluem apatia, redução do apetite, queda na produção leiteira e som metálico característico à percussão do flanco, o que auxilia no diagnóstico clínico.

O deslocamento à esquerda é mais frequente e, para seu tratamento, a omentopexia pelo flanco direito é amplamente utilizada por apresentar bons resultados e menor risco de recidiva (FONTES,

2023; CARNESELLA, 2010). Essa técnica permite o reposicionamento anatômico do abomaso e sua fixação segura, sendo considerada uma alternativa menos invasiva e de fácil execução no campo (TURNER; MCILWRAITH, 2002). Já o deslocamento à direita, frequentemente acompanhado de vólculo, é considerado uma emergência cirúrgica devido ao comprometimento vascular do órgão, exigindo intervenção imediata (KRUEGER; DE BARROS FILHO, 2020).

De modo geral, o sucesso terapêutico depende do diagnóstico precoce, da correção cirúrgica adequada e do manejo nutricional pós-operatório, que visa restabelecer a motilidade ruminal e prevenir recidivas. Assim, a compreensão anatômica e fisiológica do trato digestivo dos ruminantes, aliada à escolha correta da técnica cirúrgica, é fundamental para a recuperação e manutenção da produtividade do rebanho leiteiro.

#### **4. ATIVIDADES DESENVOLVIDAS**

No período em que fora realizado o estágio diariamente ao longo de 28 dias, sendo normalmente uma carga horária de 8 horas por dia, as atividades desenvolvidas eram variadas sendo desde exames de controle de zoonoses, procedimentos cirúrgicos, ultrassonografia e atendimento clínico.

Em casos de exames de tuberculose e brucelose se iniciavam as atividades preenchendo a ficha com os dados do proprietário, separando em uma estante a quantidade de tubos para coleta sanguínea necessários (todos contendo sílica para acelerar o processo de coagulação), agulhas 40x1,20 mm, cutímetro que é utilizado para a medição da espessura da pele do animal no exame de tuberculose e lâmina para tricotomia.

Quando se tratava de procedimentos cirúrgicos em primeira mão se realizava a anamnese completa, incluindo auscultação, aferição de temperatura, palpação e coleta sanguínea em casos que se fazia necessário. Após o diagnóstico se houvesse necessidade do procedimento cirúrgico realizava-se a organização do instrumental cirúrgico, anestésicos, fios para sutura, tricotomia no local necessário, anestesia, realização do procedimento cirúrgico e após sutura e medicação prescrita pelo médico veterinário.

##### **4.1 EXAME DE BRUCELOSE E TUBERCULOSE EM 1.099 BOVINOS**

Foram atendidos 1.099 animais, bovinos fêmeas e machos e de idade igual ou superior a 24 meses para exame de brucelose pois anterior a esta idade as fêmeas são reagentes por receberem a

vacina B19 imunizando os mesmos para *Brucella abortus*, a idade para o exame de tuberculose se dá a partir de 6 semanas. Os produtores acionavam o médico veterinário e marcavam dia e horário para coleta de amostras utilizadas tanto para o exame de brucelose e tuberculose, em sua maioria eram produtores de leite que necessitavam dos exames para possível entrega dos resultados para o laticínio, sem o atestado de que os animais não positivaram para brucelose e tuberculose eles não poderiam entregar o leite para o laticínio que exigia este atestado anualmente.

O exame de brucelose era feito a partir do soro separado após a coagulação sanguínea que ao entrar em contato com o reagente chamado de antígeno acidificado tamponado apontava se o animal era positivo ou negativo para *Brucella abortus*, já o exame de tuberculose era feito a partir da medição da espessura da pele do animal após a tricotomia, geralmente a mesma era feita na cervical, a medição era feita no D0 e após de 72 horas da aplicação da tuberculina bovina em seu subcutâneo, a interpretação do resultado se dava pela comparação da medida inicial e final, sua variação determinava o estado em que o animal se encontrava.

Tabela 3 – Variação de espessura da pele dos animais

<b>Variação da Espessura</b>	<b>Resultado</b>
0,0 a 1,9	Negativo
2,0 a 3,9	Inconclusivo
4,0 ou mais	Positivo

Fonte: Dados coletados no estágio e organizado pelos autores.

Nota: Fora administrado tuberculina bovina em seu subcutâneo para o possível teste para a zoonose, indicando sua variação de espessura inicial e final e quadro de reação no qual os animais se encaixam revelando se os mesmos negativaram, se mostraram inconclusivos ou positivaram para o teste de tuberculose.

Quando chegou-se à propriedade foi preenchida uma ficha com os dados do produtor e separado a quantidade necessária de tubos para coleta que continham sílica para acelerar o processo de coagulação tornando a sorologia possível, também separávamos as agulhas 40 x 1,20 mm para coleta da amostra sanguínea, navalha para a tricotomia e o cutímetro para medir a espessura da pele.

Em uma planilha eram anotados o número do animal que também era anotado no tubo da sua coleta, idade, raça e medição da espessura da pele no D0 antes de aplicar a tuberculina bovina que é um reagente aplicado no subcutâneo e se o animal esteve em contato com a bactéria a pele apresentava um endurecimento em 72 horas.

A coleta da amostra sanguínea para o exame de brucelose se dava pela veia coccígea média a qual possibilitava uma melhor manipulação do animal, após feitas as coletas as amostras eram

colocadas em uma caixa térmica e levadas para refrigeração para a amostra sanguínea passar pelo processo de coagulação e assim obter o soro para realização do teste, após 72 horas era feito o teste de reação a *Brucella abortus* com a utilização do antígeno acidificado tamponado. (Figura 1).

Figura 1 – Teste de reação do soro sanguíneo coletado dos animais



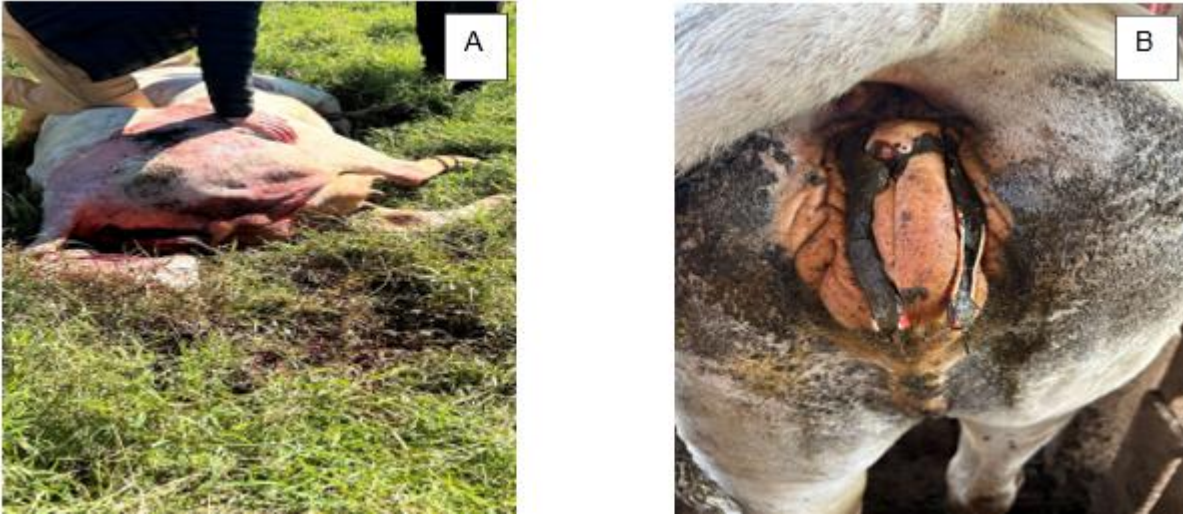Fonte: Dados coletados no estágio e organizado pelos autores.

Nota: A aplicação do antígeno acidificado tamponado no teste de reação a *Brucella abortus*, teste exigido aos produtores de leite para averiguar a presença da zoonose na propriedade.

#### 4.2 PROLAPSO UTERINO EM UM BOVINO, FÊMEA, RAÇA NELORE DE 3 ANOS

O atendimento foi prestado a um paciente bovino, fêmea, de aproximadamente 3 anos, raça Nelore. O proprietário relatou que era a primeira gestação do animal e o mesmo havia entrado em trabalho de parto no dia anterior, mas não apresentava nenhuma complicação quando o mesmo observou, o animal ficava em um local distante da casa do proprietário então no outro dia quando ele foi ver o animal o mesmo havia parido o bezerro, mas ele não se encontrava com vida e por conta da alta contração uterina e dificuldade em parir o animal se encontrava com um prolapso uterino (Figura 2).

Figura 2 – Bovino fêmea de aproximadamente 3 anos, raça Nelore



Fonte: Dados coletados no estágio e organizado pelos autores.

Nota: Animal apresentando prolapso uterino causado por um parto distócico e elevada contração uterina, momentos antes da realização do reposicionamento uterino(A). Sutura vaginal após a realização do reposicionamento uterino para impedir que o útero viesse a ser exposto novamente(B).

Após a anamnese do animal o médico veterinário constatou que além do prolapso uterino ainda se encontrava em um quadro de hipocalcemia. O caso procedeu para uma cirurgia que visa o reposicionamento do útero em sua posição anatômica, para este procedimento realizou-se um boqueio epidural baixa com o uso de cloridrato de lidocaína 2% como anestésico, dose de 10 ml para cada 100 kg aplicado entre as vértebras coccígeas C1 e C2 e utilização de um analgésico, antiespasmódico e antipirético cujo princípios ativos eram N-butilbrometo de hioscina e dipirona sódica e foi administrado intra-venoso diminuindo o desconforto e dor do animal.

Para aumentar a vasoconstrição do útero optou -se por lavar o mesmo com água gelada e após foi aplicado açúcar cristal que auxilia para manter o tecido mais flexível e reduzir o inchaço removendo a água do tecido por osmose. Quando o útero se encontrava maleável o mesmo foi erguido na altura da vulva e com a técnica de punho serrado o mesmo foi posicionado pra dentro do canal pélvico, quando o mesmo se encontrava em sua posição anatômica o médico veterinário suturou a vulva do animal como uma forma de impedir que o útero viesse a ser exposto novamente até sua cicatrização e para combater a hipocalcemia foi administrado no animal uma solução de cálcio intravenoso lentamente. (Figura 2)

O proprietário utilizou no pós-operatório o medicamento PENCIVET PLUS PPU cujo princípio ativo era penicilina aplicado IM na dosagem de 1 ml para 25 kg no período de 5 dias para combater possíveis infecções bacterianas pós-operatório.

#### 4.3 DESLOCAMENTO DE ABOMASO A ESQUERDA EM BOVINO FÊMEA, RAÇA HOLANDÊS DE 4 ANOS

Foi atendido um paciente bovino, fêmea, idade de aproximadamente 4 anos, raça holandês. O dono do animal relatava que o animal havia diminuído o consumo alimentar e aumentado a seletividade por alimentos fibrosos, logo após o parto. Além do animal diminuir a ingestão de alimentos o mesmo estava com as fezes mais escuras e sua produção de leite havia diminuído.

No exame físico realizou-se a auscultação e percussão do abdômen no lado esquerdo podendo notar um som metálico à percussão, este som normalmente se dá pelo acúmulo de gases no abomaso derivados da alta concentração de de carboidratos e baixa quantidade de fibra que facilita para o aumento da produção de gás e assim contribuindo para o deslocamento do órgão. A demais o animal apresentava apatia, enoftalmia, baixa quantidade de fezes no reto e as fezes ali encontradas com aspecto escuro, a temperatura se encontrava dentro dos parâmetros fisiológicos.

O animal após o diagnóstico de deslocamento de abomaso a esquerda foi submetido a uma abomasopexia para retorno efetivo do abomaso em sua posição anatômica original. Para realização da abomasopexia fora feito a tricotomia no flanco do animal, anti-sepsia do local utilizando iodo e anestesia utilizando a técnica paravertebral proximal utilizando como antiestético cloridrato de lidocaína 2% na dose de 10ml para cada 100kg. No decorrer da cirurgia pode-se notar o acúmulo excessivo de gás no abomaso e a baixa motilidade ruminal, o médico veterinário para prosseguir com a cirurgia fez um cordão no abomaso para um possível esvaziamento do gás que estava no órgão, após o esvaziamento do mesmo ele foi reposicionado em seu local de origem e fixado a partir do cordão feito no mesmo.

Após concluída a abomasopexia foi aplicado um antibiótico intra-cavitário no qual o princípio ativo era oxitetraciclina em spray, após aplicado o antibiótico o médico veterinário utilizou a sutura contínua reverdin para unir os tecidos e assim fechar a cavidade. Também utilizou-se medicamentos como PENCIVET PLUS PPU cujo princípio ativo era penicilina administrada IM dosagem de 1 ml para 25 kg no período de 6 dias para tratar possíveis infecções bacterianas no pós- cirúrgico, flunixin meglumine anti-inflamatório administrado IM dosagem de 1 ml para 25 kg durante 6 dias para auxiliar no tratamento de inflamações e para correção de hipocalcemia foi utilizado a aplicação de solução de cálcio intravenosa lentamente . Por cima da sutura foi aplicado uma pomada de óxido de zinco, ácido cresílico e excipiente q.s.p e um spray cuja composição era clorfenvinfós 1,6g, cipermetrina 0.4g e sulfadiazina de prata 0,1g.

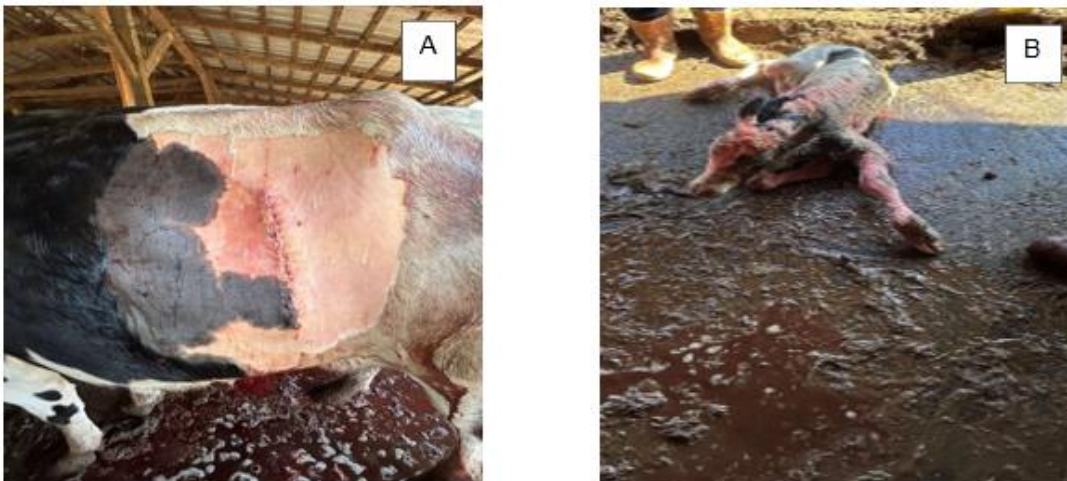#### 4.4 CESARIANA EM BOVINO FÊMEA, DE APROXIMADAMENTE 4 ANOS, RAÇA HOLANDÊS

O médico veterinário foi chamado para uma manobra obstétrica em bovino, fêmea, aproximadamente 4 anos, raça holandês. O proprietário do animal relatou que o mesmo estava a mais 4 horas em trabalho de parto apresentando distocia.

Quando o médico veterinário iniciou a manobra obstétrica pode notar que o feto se encontrava em apresentação longitudinal posterior, posição superior e atitude estendida. Foram aproximadamente uma hora e meia de tentativa de manobra obstétrica, mas após esse tempo o proprietário e o médico veterinário entraram em consenso e optaram por realizar uma cesariana.

O animal passou por uma tricotomia no abdômen e flanco do lado esquerdo, anti-sepsia utilizando iodo e anestesia paravertebral proximal com a utilização de cloridrato de lidocaína 2% 10 ml para cada 100kg como anestésico local. A incisão foi realizada longitudinalmente no flanco, localizou-se o útero do animal e no mesmo foi feita uma incisão no corno uterino esquerdo no qual o bezerro se encontrava. Após a retirada do bezerro o médico veterinário utilizou a sutura contínua reverdin para suturar o útero e aplicou oxitetraciclina em spray intracavitário, na musculatura e pele também fora utilizado a sutura contínua reverdin. (Figura 3).

Figura 3 – Bovino fêmea de aproximadamente 4 anos



Fonte: Dados coletados no estágio e organizado pelos autores.

Nota: Raça holandês que após um parto distócico teve de ser submetida a uma cesariana e após a realização da cesariana fora realizada a sutura contínua reverdin em todos que passaram por diérese(A). Bezerro estável após a reanimação nele feita por estar desacordado no momento em que fora retirado do útero decorrente do longo tempo em que a vaca estava em trabalho de parto (B).

Com o procedimento finalizado o animal recebeu uma solução de cálcio intravenoso para combater a hipocalcemia causada por uma alta exigência de cálcio no pós parto em vacas leiteiras,

também foi aplicado no animal o medicamento PENCIVET PLUS PPU cujo principio ativo é a penicilina administrada IM na dosagem 1ml para 25 kg durante 6 dias para combater possíveis infecções bacterianas no pós cirúrgico, meloxicam associado a dipirona aplicado IM na dosagem de 1ml para 25kg durante 6 dias sendo ideal para o alívio da dor e inflamação e no local da incisão foi aplicado uma pomada que em sua composição havia óxido de zinco, ácido cresílico e excipiente q.s.p e por cima desta aplicação de pomada o médico veterinário aplicou um spray cujos princípios ativos eram clorfenvinfós 1,6g, cipermetrina 0.4g e sulfadiazina de prata 0,1g.

Se fez necessária a reanimação do bezerro que pelo ocorrido do parto distóxico havia aspirado líquido amniótico e se encontrava desacordado no momento em que foi realizada a cesariana. Ao final do atendimento tanto a vaca como o bezerro se encontravam bem (Figura 3).

#### 4.5 CESARIANA EM OVINO FÊMEA, RAÇA SANTA INÊS DE IDADE INDEFINIDA

O atendimento foi prestado a uma ovelha fêmea, raça Santa Inês, idade indefinida. O proprietário solicitou o atendimento do médico veterinário pois o mesmo relatou que a ovelha se encontrava a mais de 24 horas em trabalho de parto apresentando distocia pois não havia dilatação o suficiente para o parto.


Por ser um animal onde não se faz possível uma manobra obstétrica e se encontrar muitas horas em trabalho de parto a medida cabível era optar por uma cesariana. O animal foi sedado com a utilização de xilazina para uma melhor realização da cirurgia, foi realizada a tricotomia no lado esquerdo do abdômen, anti-sepsia utilizando iodo e anestesia paravertebral proximal utilizando como anestésico local cloridrato de lidocaína 2% na dose de 10 ml para cada 50kg.

O animal apresentava um cordeiro em cada corno uterino, por a ovelha estar em um longo tempo de trabalho de parto o útero já apresentava mecônio. Após a retirada dos cordeiros o médico veterinário utilizou a sutura contínua reverdin para suturar o útero do animal e aplicou oxitetraciclina em spray intracavitária para prevenir possíveis infecções bacterianas no pós-operatório.

Utilizou-se da mesma sutura contínua para a musculatura e pele, assim que todos os tecidos se encontravam suturados fora aplicado alguns medicamentos no animal como PENCIVET PLUS PPU cujo principio ativo é penicilina administrado IM na dosagem de 1ml para 25 kg durante 6 dias no intuito de combater infecções bacterianas, meloxicam associado a dipirona IM na dosagem de 1 ml para 25 kg durante 6 dias para alívio da dor e inflamação e também foi aplicado no local da incisão uma pomada a base de óxido de zinco, ácido cresílico e excipiente q.s.p. e por cima da pomada foi

aplicado um spray de clorfenvinfós 1,6g, cipermetrina 0.4g e sulfadiazina de prata 0,1g. (Figura 4).

Figura 4 – Ovelha raça Santa Inês



Fonte: Dados coletados no estágio e organizado pelos autores.

Nota: idade indefinida após cesariana de emergência em decorrência de um parto distócico que perdurava por mais de 24 horas, contendo mecônio em seu líquido amniótico(A). Cordeiro que fora retirado do útero desacordado em decorrência do elevado tempo em que a ovelha se encontrava em trabalho de parto, submetido à realização de uma reanimação a qual se obteve sucesso (B).

Os cordeiros precisaram passar por reanimação pois após um parto distócico os mesmos aspiraram líquido amniótico que continha mecônio, os dois cordeiros ficaram bem após a reanimação e obteve-se sucesso em relação a cesariana na ovelha.

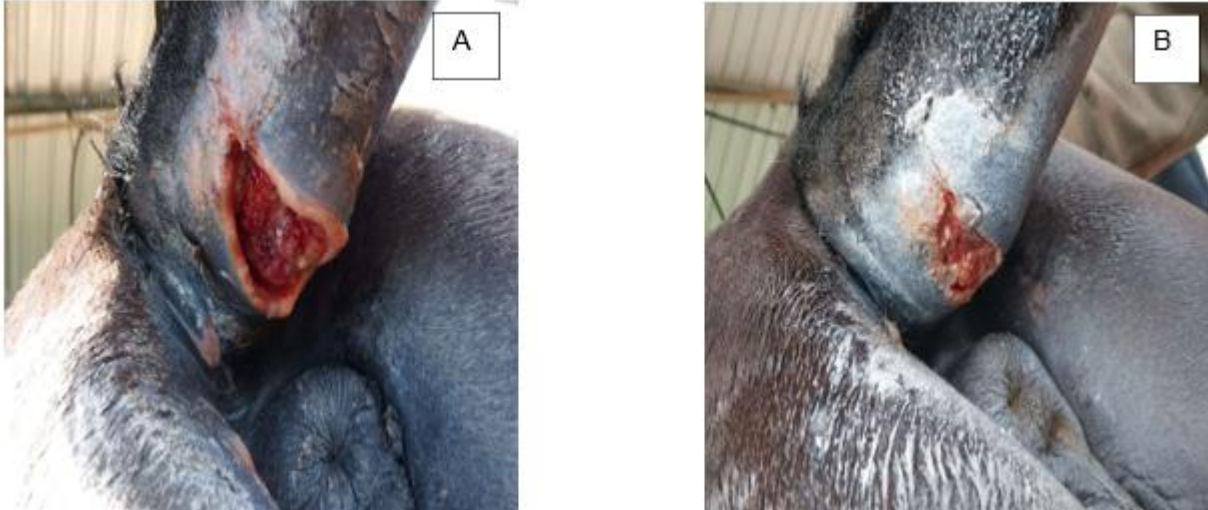#### 4.6 LACERAÇÃO EM CAUDA DE EQUINO, FÊMEA, RAÇA CRIOULA IDADE DE APROXIMADAMENTE 4 ANOS

Em um atendimento prestado a um equino, fêmea, raça crioula, idade aproximadamente 4 anos a qual o dono relatou que o animal se encontrava inquieto e apresentando desconforto na cauda. Após um exame detalhado o médico veterinário notou uma laceração na cauda do animal a qual possivelmente já tinha ocorrido a mais de dois dias, então para uma maior segurança do profissional o mesmo sedou o animal utilizando quetamina e anestesia epidural baixa utilizando cloridrato de lidocaína 2% na dose de 10 ml para cada 100kg.

Assim que foi realizada a tricotomia do local e anti-sepsia com iodo pode-se observar que não seria possível a realização de uma sutura não local pois o mesmo continha tecido necrótico, a escolha do profissional para o caso foi aplicar açúcar cristal para auxiliar a osmose local e debridar o tecido

necrótico. (Figura 5)

Figura 5 – Equino, fêmea, raça crioula



Fonte: Dados coletados no estágio e organizado pelos autores.

Nota: idade de aproximadamente 4 anos apresentando laceração em cauda, após realização de tricotomia anti-sepsia e anestesia epidural baixa seguido da debridação do tecido necrótico utilizando açúcar crista (A). Laceração de cauda após 48 horas de tratamento apresentando melhora significativa com o uso da pomada a base de óxido de zinco, ácido cresílico e excipiente q.s.p associados aos medicamentos prescritos pelo médico veterinário (B)

Quando a ferida se encontrava limpa e sem tecido necrótico o médico veterinário aplicou no local uma bisnaga de gentamicina para alívio da inflamação e tratamento de infecções bacterianas, uma pomada que em sua composição continha óxido de zinco, ácido cresílico e excipiente q.s.p. Com a aplicação da pomada feita foi passado um spray de clorfenvinfós 1,6g, cipermetrina 0,4g e sulfadiazina de prata 0,1g para afastar moscas do local e feito um curativo, também foi aplicado no animal o medicamento BENZAFORT sendo seu princípio ativo a benzilpenicilina benzatina administrado IM na dose de 1 ml para 10 kg em 2 aplicações com um intervalo de 48 horas com o intuito de combater infecções bacterianas e PRADOR que tem em sua composição meloxicam associado a dipirona aplicado IM na dose de 1 ml para 25 kg durante 5 dias 1 vez ao dia. Em 48 horas o animal apresentou uma melhora significativa renovando seu curativo todos os dias, aplicando pomada a base de óxido de zinco, ácido cresílico e excipiente q.s.p juntamente com o spray de clorfenvinfós 1,6g, cipermetrina 0,4g e sulfadiazina de prata 0,1g. Além de todo cuidado com a laceração o médico veterinário também aplicou a vacina antitetânica no animal.

## **5. DISCUSSÃO: DESLOCAMENTO DE ABOMASO A ESQUERDA EM BOVINO, FÊMEA, RAÇA HOLANDÊS DE 5 ANOS**

Foi atendido um bovino, fêmea, raça holandês, idade 5 anos, o mesmo apresentava queda na produção de leite, havia parado de comer concentrado e notava-se a seletividade por forragens, defecação diminuída ao aferir a temperatura retal ela se encontrava dentro dos parâmetros fisiológicos.

Panelli (2014) relata que uma inspeção realizada corretamente para observar os sinais clínicos (anorexia, sinais de dor, protrusão das últimas costelas) juntamente com os parâmetros como: temperatura, frequência cardíaca e O respiratória maioria das vezes normais; uma auscultação e percussão simultaneamente procedendo a partir do terço ventral do 8º espaço intercostal até a fossa paralombar do lado esquerdo, são consideradas artifícios confiáveis para o diagnóstico de um deslocamento do abomaso à esquerda.

Pode-se notar que o animal apresentou estes sinais clínicos semanas após o parto, perante a diminuição repentina de pressão do útero gravídico sobre o rúmen e cavidade abdominal e aumento do espaço ali ocupado anteriormente ao parto pelo feto com sua saída o corpo do animal leva algumas semanas para voltar a sua anatomia e filologia normal, com isso surge a paratopia ,a baixa ingestão de alimento anterior ao parto faz com que o rúmen se apresente mais retraído favorecendo o deslocamento do abomaso ,em sua maioria é causado por uma diminuição do tônus e aumento da produção de gás pela alta ingestão de concentrado e grãos e baixa ingestão de fibra, o que leva ao aumento da produção de gás no órgão causando o deslocamento do mesmo.

Na auscultação juntamente com a percussão no flanco esquerdo pode -se notar um som metálico, este é produzido a partir do acúmulo de gases no abomaso, quando o órgão se desloca do lado direito para o lado esquerdo sob o rúmen gerando uma torção, neste ocorrido podemos encontrar o abomaso dilatado e com um PH de 2 a 3 (GARCIA, 1996).

Após concluída a anamnese e diagnosticado o deslocamento de abomaso a esquerda o médico veterinário optou por realizar uma abomasopexia para corrigir a paratopia, essa técnica apresenta vantagem por oferecer uma fixação direta do abomaso até a parede corpórea ventral, sendo realizada em estação. Muitos estudos relatam o uso da omentopexia para correção do deslocamento de abomaso, esta técnica consiste na sutura da camada superficial do omento na região do piloro até a parede abdominal no flanco direito, contudo (THURNER, 2002) coloca técnica como desvantajosa pois a manutenção da fixação de longa duração do abomaso pode ser questionado pois o tecido adiposo é fraco e o trauma da vaca ser apenas derrubada poderá ser o suficiente para rasgar ou estirar

a inserção do omento, também devido a rotação do abomaso ao redor da inserção do omento pode vir a ocorrer um novo deslocamento do abomaso tornando a técnica questionável.

A técnica da abomasopexia fora realizada em estação e se deu por uma tricotomia ampla do flanco esquerdo seguido de uma anti-sepsia utilizando iodo e anestesia utilizando a técnica paravertebral proximal (anestesia em T) e como antiestético local optou-se por cloridrato de lidocaína 2% na dose de 10ml para 100kg. Com o animal preparado para a abomasopexia sucedeu-se para uma laparotomia no flanco esquerdo com uma incisão de aproximadamente 15 cm na fossa para-lombar, a incisão foi feita com cautela pois por o abomaso estar distendido poderia perfurar o mesmo, localizado o órgão realizou-se uma linha de sutura simples continua com 50 cm de linha utilizando nylon colocada na curvatura maior do abomaso, em seguida foi feita a decompressão utilizando um equipo cortado separando a parte do controlador de fluxo e câmara de gotejamento do tubo flexível e conector, fora utilizado somente a parte do tubo flexível e conector juntamente com uma agulha 40 x 1,20 acoplada, este foi inserido no abomaso para decompressão, para maior segurança no final do tubo flexível era colocado um recipiente com água permitindo averiguar quando o órgão não possuísse mais gás.

Centenaro (2021) cita a técnica não invasiva de rolamento para correção de deslocamento de abomaso um tratamento clínico realizado apenas com a movimentação do animal. Trate-se do método mais simples para voltar o abomaso à sua posição anatômica e consiste em posicionar o animal em decúbito lateral direito com consecutivo rolamento para o decúbito dorsal. Após manter o bovino nesta posição, deve-se realizar a auscultação/percussão e notar a ausência do som metálico-timpânico, sucedendo para o rolamento até o decúbito lateral esquerdo e novo exame clínico para confirmação, após o animal assumir posição quadrupedal, com a ausência de som metálico ao auscultar. Apesar de ser uma boa técnica não invasiva apresenta uma alta taxa recidiva, por este fator o médico veterinário optou por uma abomasopexia pois apresenta uma taxa menor recidiva garantindo sucesso em maioria dos casos.

Concluída a decompressão do abomaso com a ajuda de um assistente o médico veterinário utilizou a linha de sutura simples fixada no abomaso anexada a uma agulha grande cortante encurvada em S para fixação do mesmo, com uma das mãos o mesmo protegia a extremidade da agulha para não perfurar outros órgãos e com outra mão ia afastando as vísceras e direcionando o abomaso para o lado direito, a linha e agulha fixadas no mesmo eram inseridas através da parede lateral ventral direita do corpo assim permitindo realocar o abomaso em sua posição anatômica. Assim que a linha e a agulha se encontravam na parte externa da parede lateral ventral direita o

assistente do médico veterinário as tracionava enquanto o mesmo assegurava que o órgão estava com sua curvatura maior em contato com o assoalho abdominal, para fixar a linha na parte externa da parede ventral fora utilizado um capton para uma melhor fixação e assim feito um nó simples para finalizar.

Assim que realizada a pexia aplicou-se um antibiótico intra-cavitário no qual o princípio ativo era oxitetraciclina em spray para impedir o crescimento de bactérias prevenindo infecções bacterianas. Para a síntese da cavidade abdominal fora realizado em duas camadas com sutura de padrão Reverdin e utilizando fio absorvível catgut e a síntese da pele utilizou-se o mesmo padrão de sutura, mas utilizando nylon.

No pós-operatório o animal recebeu medicamentos como PENCIVET PLUS PPU cujo princípio ativo é a penicilina administrada IM 1 ml para 25kg durante 6 dias com o intuito de prevenir possíveis infecções bacterianas, flunixin meglumine administrado IM na dose de 1 ml para 25 kg durante 6 dias, anti-inflamatório indicado para aliviar a dor do animal (MELO,2019) cita o uso de penicilina + procaína, no início do tratamento foi utilizado 24.000UI/kg, repetindo por mais

4 dias via IM e dipirona (5,0mg/kg/EV). Para correção de hipocalcemia causada por uma diminuição do consumo de alimentos (FONTES,2023) cita em seu trabalho algumas fazendas que adotam a administração via oral de eletrólitos, precursores de cálcio e glicose, dissolvidos na água, assim corrigindo o desequilíbrio eletrolítico e ácido-base, aumentando as concentrações de cálcio. Em nossa rotina clínica foi utilizado a aplicação de solução de cálcio intravenosa lentamente pois dessa forma o animal que estava com uma alta hipocalcemia pode se recuperar com maior velocidade.

No local da sutura foi realizado a aplicação de uma pomada de óxido de zinco, ácido cresílico e excipiente q.s.p e um spray cuja composição era clorfenvinfós 1,6g, cipermetrina 0.4g e sulfadiazina de prata 0,1g.

A nutrição do animal teve de ser adaptado para auxiliar na recuperação da abomasopexia sendo nos 5 primeiros dias de pós-operatório uma dieta rica em fibra como feno ou capim mais palatável, a partir do sexto dia foi iniciado a adaptação da silagem de milho juntamente com a fibra até o décimo terceiro dia em que começou a adaptação ao concentrado. Completamos 15 dias de pós-operatório realizou-se a retirada da sutura. (CARNESELLA ,2010/1) recomenda o uso de tampões, pré-alimentação com feno antes dos alimentos fermentáveis ou ração totalmente mista.

## 6. CONCLUSÃO

O estágio supervisionado obrigatório é de suma importância para os graduandos unindo a teoria e a prática somando para o conhecimento, a aplicação dos conhecimentos adquirimos em aula na prática capacita os alunos para exercerem a profissão assim que formados com excelência.

Ademais de todo o conhecimento adquirido o estágio tem como objetivo preparar os alunos para serem inseridos no mercado de trabalho oferecendo segurança em realizar procedimentos vivenciados na prática da rotina clínica e também auxiliar na tomada de decisão de sua área de maior afinidade para o mesmo exercer profissionalmente.

## REFERÊNCIAS

- CARNESELLA, S. **Omentopexia pelo flanco direito como técnica cirúrgica para correção de deslocamento de abomaso à esquerda.** 2010. Monografia. (Graduação em Medicina Veterinária. UFRGS.
- CENTENARO, J. V. R. **Deslocamento de abomaso: relato de caso.** 2021. Monografia (Graduação em Medicina Veterinária). UFSC.
- FONTES, J. A. **Deslocamento de abomaso em vacas de leite: omentopexia pelo flanco direito como tratamento 2022.** Monografia. (Graduação em Medicina Veterinária). Faculdade de Ciências da Educação e Saúde, Centro Universitário de Brasília, Brasília.
- GARCIA, M.; LIBERA, A. M. M. P. D.; BARROS FILHO, I. R. **Manual de semiologia e clínica dos ruminantes.** São Paulo: Varela, 1996.
- KRUEGER, L.; DE BARROS FILHO, I. R. Relato de Caso: deslocamento de abomaso à direita e vólculo abomasal em vaca holandesa. **Archives of Veterinary Science**, v. 25, n. 5, 2020.
- PANELLI, E. M. **Deslocamento do abomaso à esquerda em bovinos leiteiros: da etiologia ao diagnóstico.** 2014. Monografia. (Graduação em Medicina Veterinária). Faculdade de Medicina Veterinária da Universidade Estadual Paulista “Júlio de Mesquita Filho”, campus de Araçatuba
- TURNER, A. S. MCILWRAITH, C. W. **Técnicas cirúrgicas em animais de grande porte.** São Paulo: Roca, 2002.